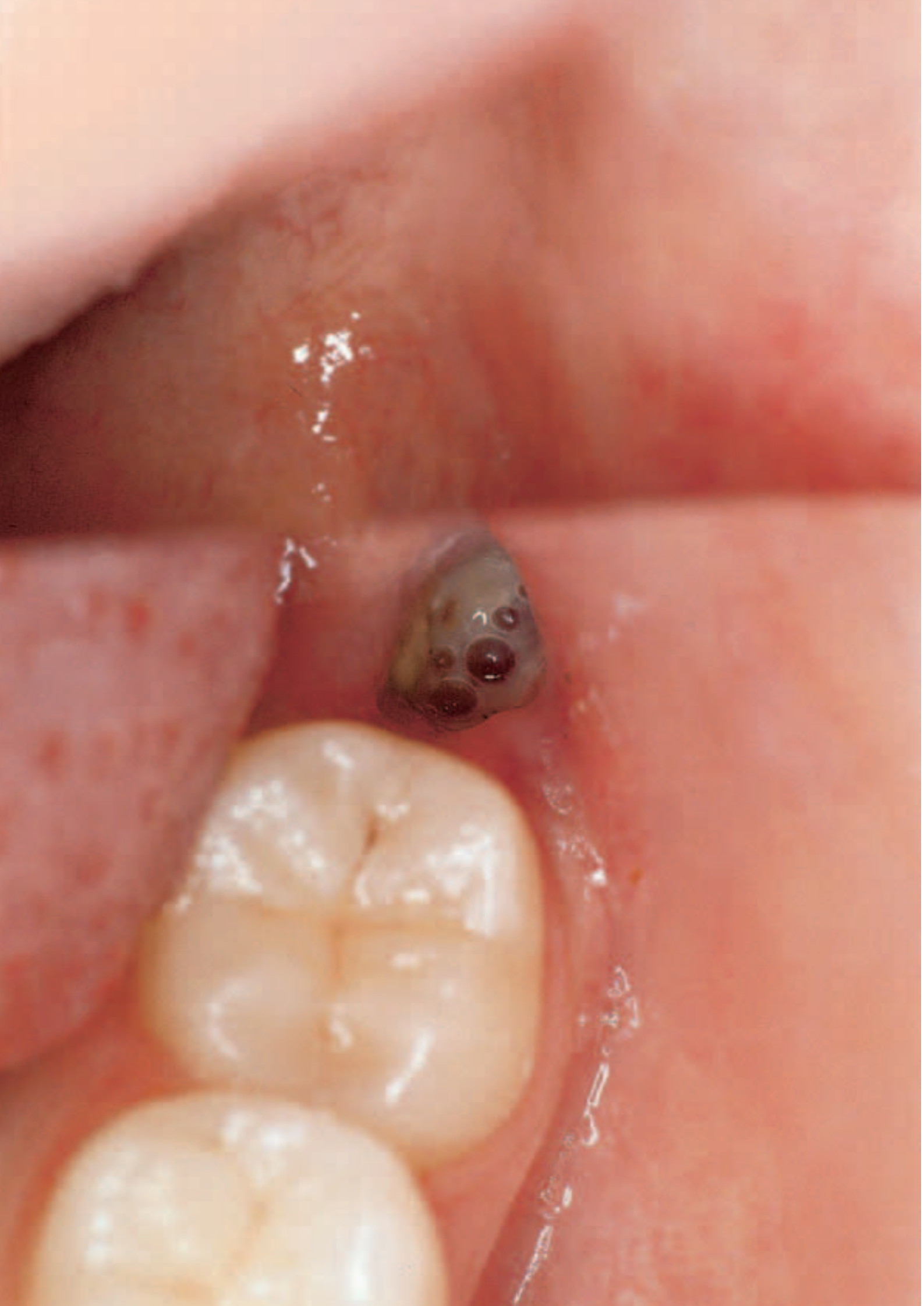



Wundheilung und Heilungsstörungen nach Entfernung dritter Molaren

Andreas Filippi

Klinik für zahnärztliche Chirurgie, -Radiologie, Mund- und Kieferheilkunde, Zentrum für Zahnmedizin der Universität Basel

Schlüsselwörter:

Osteotomie, dritte Molaren, Wundinfektion, Wundheilung

Korrespondenzadresse:

Priv.-Doz. Dr. Andreas Filippi

Klinik für zahnärztliche Chirurgie, -Radiologie, Mund- und Kieferheilkunde, Zentrum für Zahnmedizin Universität Basel

Hebelstrasse 3, 4056 Basel

Tel. 061/267 26 09

Fax 061/267 26 07

E-Mail: andreas.filippi@unibas.ch

Die operative Entfernung retinierter und verlagelter dritter Molaren ist einer der häufigsten Eingriffe in der Oralchirurgie. Insbesondere im Unterkiefer zeigen sich deutlich häufiger postoperative entzündliche Komplikationen, verglichen mit allen anderen zahnärztlichen Operationen. Der vorliegende Artikel zeigt auf Basis der Literatur den physiologischen Ablauf der Wundheilung nach Osteotomie dritter Molaren und beschäftigt sich mit postoperativen Heilungsstörungen. Des Weiteren werden die unterschiedlichen Arten der Wundbehandlung und der Infektionsprävention besprochen.

(Texte français voir page 857)

Einleitung

Retention und Verlagerung dritter Molaren gehört zu den häufigsten Zahndurchbruchsstörungen des Menschen (SCHULZE 1964). Begründet ist dies in aller Regel durch Platzmangel

(TETSCH & WAGNER 1982), da der Durchbruch der dritten Molaren nach dem aller anderen Zähne erfolgt. Jedoch kommen im Einzelfall auch andere Ursachen in Frage wie beispielsweise pathologische Veränderungen (Zysten, Tumore, Gewebshyperplasien, umschriebene Infektionen), traumatische und hereditäre Einflüsse sowie Allgemeinerkrankungen, die mit multiplen Zahnretentionen einhergehen (TETSCH & WAGNER 1982, SAILER & PAJAROLA 1996). In der Regel ist die operative Entfernung retinierter und verlagelter dritter Molaren angezeigt, wobei die Indikation in Abhängigkeit vom Alter, dem Vorliegen klinischer und radiologischer Pathologien sowie der allgemeinen Anamnese des Patienten zu stellen ist. Insgesamt ist die Entfernung der Weisheitszähne eine der häufigsten chirurgischen Interventionen in der Zahn-, Mund- und Kieferheilkunde. Es werden unterschiedliche Operationstechniken beschrieben; sie sind im einschlägigen Schrifttum ausführlich dargestellt.

Typisches Bild einer Wundinfektion regio 38 eine Woche nach Zahnentfernung

Photo classique d'une infection région 38, une semaine après extraction de la dent

Physiologische Wundheilung nach Extraktion und Osteotomie

Heilung der Knochenwunde

Nach Zahntfernung füllt sich die Operationswunde mit Blut. Durch den Gerinnungsvorgang bildet sich ein Koagulum; es besteht im gleichen Verhältnis aus Erythrozyten und Leukozyten wie das zirkulierende Blut (AMLER et al. 1960, AMLER 1973) und ist von einem Fibrinnetz durchzogen. Dieses anfangs rote bis braunrote Koagulum (Abb. 1) nimmt bereits nach einem Tag eine eher graue Farbe an (Abb. 2) (MEYER 1956); seine Oberfläche wird mit einem Leukozytenwall besiedelt (PIETROKOVSKI 1967). Das innere Saumepithel der Gingiva erhält Anschluss an das Koagulum (MEYER 1956). Entlang der Alveolenwände – zunächst im Fundus der Alveole – bildet sich ab dem zweiten bis dritten postoperativen Tag Granulationsgewebe; es ist durch proliferierende endotheliale Zellen, Kapillaren und eine grosse Anzahl von Granulozyten charakterisiert. Innerhalb von etwa sieben Tagen wird das Koagulum durch Granulationsgewebe vollständig ersetzt (SCHROEDER 1991). Die Bindegewebsbildung erfolgt von der Peripherie her und ersetzt innerhalb von etwa 20 Tagen das Granulationsgewebe (AMLER 1969). Die Neubildung des Knochens beginnt etwa sechs bis sieben Tage post operationem an den Alveolenwänden (SCHROEDER 1991). Nach

etwa 38 Tagen ist die Knochenwunde mit unreifem knöchernem Gewebe gefüllt. Innerhalb von zwei bis drei Monaten reift der Knochen vollständig aus und bildet Trabekel (AMLER 1973); nach etwa drei bis vier Monaten ist die Reifung des Knochens abgeschlossen (EVIAN et al. 1982). Die Umbauvorgänge am Limbus alveolaris kommen erst nach mehreren Monaten zum Abschluss. Die radiologische Unauffälligkeit gegenüber umliegenden Knochenstrukturen tritt erst nach etwa 100 Tagen ein (AMLER 1969).

Heilung der Mundschleimhaut

Die Epithelisierung der Alveole bzw. Osteotomiehöhle erfolgt von der begrenzenden Gingiva her und ist nach etwa sieben bis zehn Tagen beendet (MEYER 1956, KRÜGER 1989). Sie basiert auf einer Kombination aus Migration, Zellteilung und Zelldifferenzierung (ANDERSEN 1978). 12–24 Stunden nach Wundsetzung beginnt die Zellmigration (KÜHNAU 1962, ORDMAN & GILLMAN 1966, MCMINN 1969, KRAWCZYK 1971, MARTINEZ 1972, WINTER 1972, GOTEINER et al. 1977, PANG et al. 1978, STENN & DEPALMA 1988, CLARK 1990, STENN & MALHOTRA 1992). Zellen des Stratum basale im Bereich des Wundrandes verlieren ihre feste Anheftung, befreien sich und beginnen mit Migration über die Oberfläche der vorläufigen Matrixfüllung der Alveole. Verflüssigtes Fibrin bildet eine Art «Gleitbahn». Vom Stratum basale

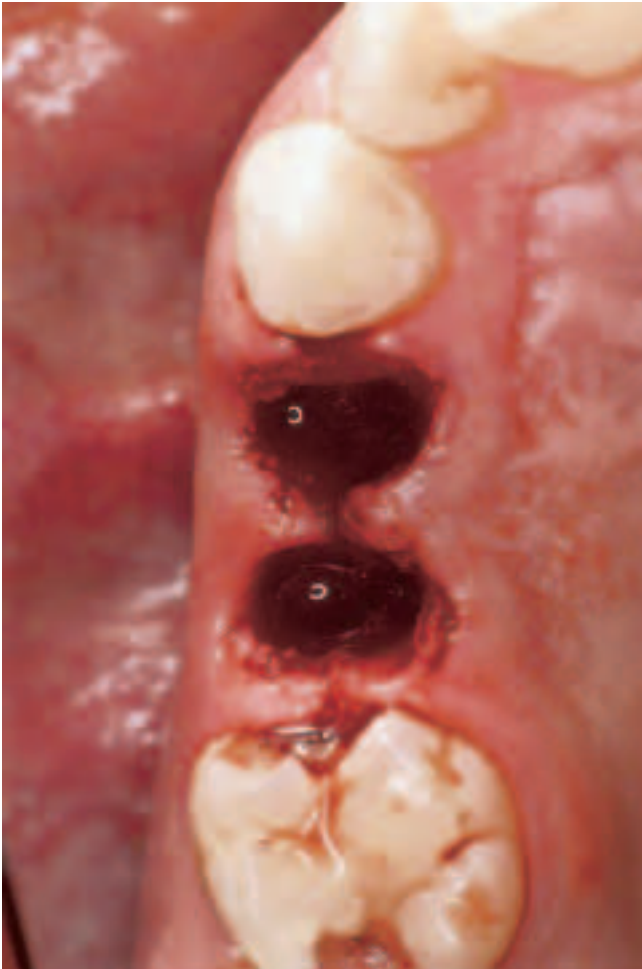

Abb. 1 Typische rote Farbe des Koagulums wenige Minuten nach Zahntfernung

Fig. 1 Couleur rouge classique du coagulum quelques minutes après extraction de la dent

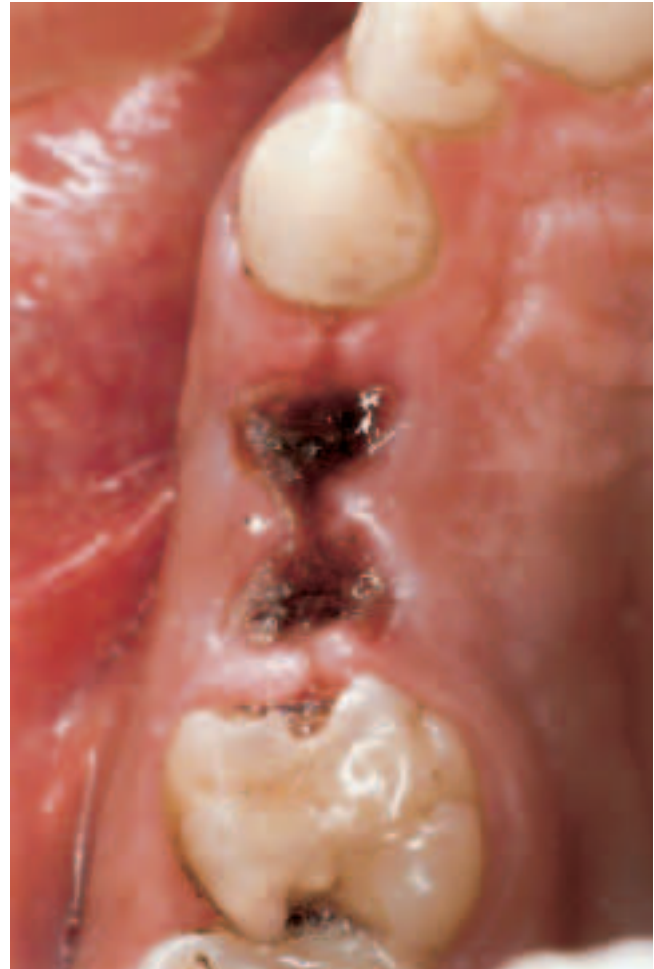

Abb. 2 Eher graue Farbe des Koagulums 48 Stunden nach Zahntfernung durch Leukozytenwall

Fig. 2 Couleur plutôt grise du coagulum 48 heures après extraction de la dent, en raison d'une paroi leucocytaire

und Stratum suprabasale der Wundränder schiebt sich eine keilförmige flache Zellschicht gegen das Zentrum des Defektes vor. Diese ist an ihrer Spitze einschichtig und dahinter mehrschichtig. Zellteilung der migrierenden Zellen findet nicht statt. Epithelzellen können nur Mitose oder Migration durchführen (MESSIER & LEBLOND 1960, BULLOUGH & RYTÖMAA 1965, PLAGMANN & LANGE 1970, KRAWCZYK 1971). Das Zellneubildungszentrum befindet sich innerhalb des intakten Wundrandes (WINTER 1972, KIRSCHNER & STRIETZEL 1976) und weist eine gegenüber unverletzter Schleimhaut deutlich erhöhte Zellaktivität auf (HARRISON 1991), die um den zweiten Tag nach dem Eingriff am höchsten ist (SCHLIEPHAKE et al. 1994). Die sich vorschiebenden Epithelzungen bewegen sich in Richtung Wundzentrum und fusionieren dort miteinander (HARRISON 1991, SCHROEDER 1991). Der aktive Wundschluss ist erst beendet, wenn sämtliche Epithelzellen allseits Kontakt mit anderen Epithelzellen haben (ABERCROMBIE & MIDDLETON 1968, HARRISON 1991). Erst wenn das in der Alveole neugebildete Bindegewebe Kontakt zu der über der Wunde fusionierten Epitheldecke hat, beginnt in der neuen, nur wenige Zellen dicken Epithelschicht die mitotische Aktivität. Die Dicke des Epithels nimmt daraufhin zu und erlangt ihre Mehrschichtigkeit wieder (ANDERSEN 1978).

Wundheilungsstörungen nach Extraktion und Osteotomie

Speziell die Entfernung der Molaren im Unterkiefer weist – verglichen mit dem Oberkiefer – eine wesentlich höhere postoperative entzündliche Komplikationsrate auf (PAPE 1986, REICHART 1995). Gründe für die exponierte Stellung der Mandibula sind vor allem Retention von Zerfalls- und Abbauprodukten, Speiseresten und Speichel sowie ein grösseres Operationstrauma auf Grund der kompakteren Knochenstruktur der Mandibula mit etwas geringerer Vaskularisierung (TETSCH & WAGNER 1982, KRÜGER 1989). Die Wundheilungsstörung tritt vorrangig ein, wenn die Koagulum-Bildung ausbleibt oder ein gebildetes Koagulum durch Fibrinolyse zerstört wird (BIRN 1972a, BIRN 1973, MERCIER & PRECIOUS 1992). Die Ursachen einer Fibrinolyse sind einerseits die Keimbeseidlung der Mundhöhle, andererseits histochemische Vorgänge des traumatisierten Gewebes (EYRICH 1994). Hauptakteure bei der Fibrinolyse sind Granulozyten (EDINGER & TILSNER 1984); sowohl hohe Keimzahlen als auch ausgedehntes Operationstrauma führen zu verstärkter Granulozyteneinwanderung. Daneben tragen im Speichel enthaltene Plasminogenaktivatoren, Proaktivatoren, direkte fibrinolytische Enzyme und bakteriell produzierte Lysine zur Auflösung des Koagulums bei. Der Zusammenhang zwischen Operationstrauma und Wundinfektion ist belegt (KLAMMT & SCHUBERT 1986).

Die Wundheilungsstörung nach operativer Zahnentfernung zeigt ein in Abhängigkeit vom Ausbreitungsgrad der Infektion abgestuftes klinisches Bild. Zwei bis vier Tage post operationem kommt es in typischer Weise zu progredienter Schmerzsymptomatik (MÜLLER 1990, REICHART 1995). Die zunächst noch lokalisierbaren bohrenden, klopfenden Beschwerden strahlen im fortgeschrittenen Stadium über die gesamte Kieferhälfte bis hin zum Ohr und in die Temporalisregion aus und gehen in einen ziehenden Schmerz über. Die Inspektion der Wunde zeigt häufig ein putride zerfallenes Koagulum (Abb. 3 und 4). Die Wundränder sind ödematös verändert und sehr palpationsempfindlich. Begleitend wird Foetor ex ore beobachtet (REICHART 1995). Knöchernen Strukturen liegen frei oder sind von graugrünlichem Detritus belegt. Die regionalen Lymphknoten sind häufig beteiligt. In Abhängigkeit vom Grad des Entzündungsgeschehens

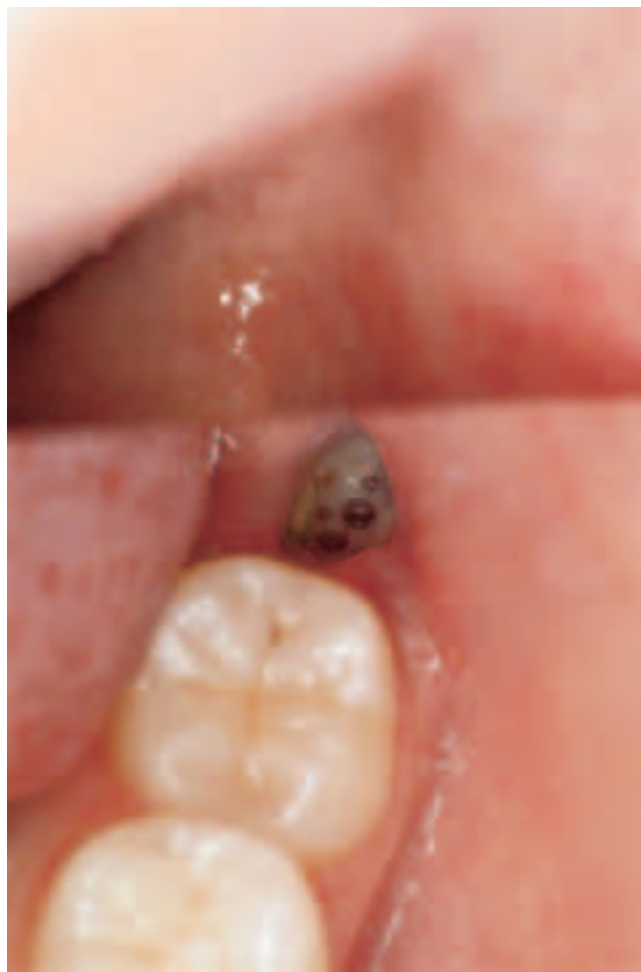

Abb. 3 Typisches Bild einer Wundinfektion regio 38 eine Woche nach Zahnentfernung

Fig. 3 Photo classique d'une infection région 38, une semaine après extraction de la dent

kann das Allgemeinbefinden beeinträchtigt sein; es können subfebrile bis febrile Körpertemperaturen auftreten.

Histopathologisch zeigt sich ein zerfallenes Fibrinnetz mit leukozytärem Infiltrat in der Operationswunde und den benachbarten Knochenmarkräumen. Anzeichen für Knochenneubildung sind nicht zu finden. In schwererer Ausprägung der umschriebenen Ostitis ergeben sich Knochensequester bei mehr oder minder exsudativer Entzündung (Abb. 5). Das Krankheitsbild gleicht dann einer Osteomyelitis acuta (KIRSCHNER 1996). In Abhängigkeit des Vordringens der Entzündung in den Knochen werden mehr und mehr neuronale Strukturen – zunächst die Nervi dentales und schliesslich der Nervenhauptstamm – betroffen (SCHROLL 1983); Folge ist eine Perineuritis mit heftigen, ausstrahlenden Beschwerden. Bei Eintritt von eitrigem Exsudat in den Mandibularkanal treten Hyp- und Anästhesie auf (Vincent-Syndrom).

Klassifikationen akuter postoperativer Wundinfektionen

Die beschriebenen klinischen und histologischen Abstufungen postoperativer entzündlicher Wundinfektionen nach Zahnentfernung werden in der Literatur unterschiedlich benannt und eingeteilt. Die Bezeichnung «Dolor post extractionem» be-

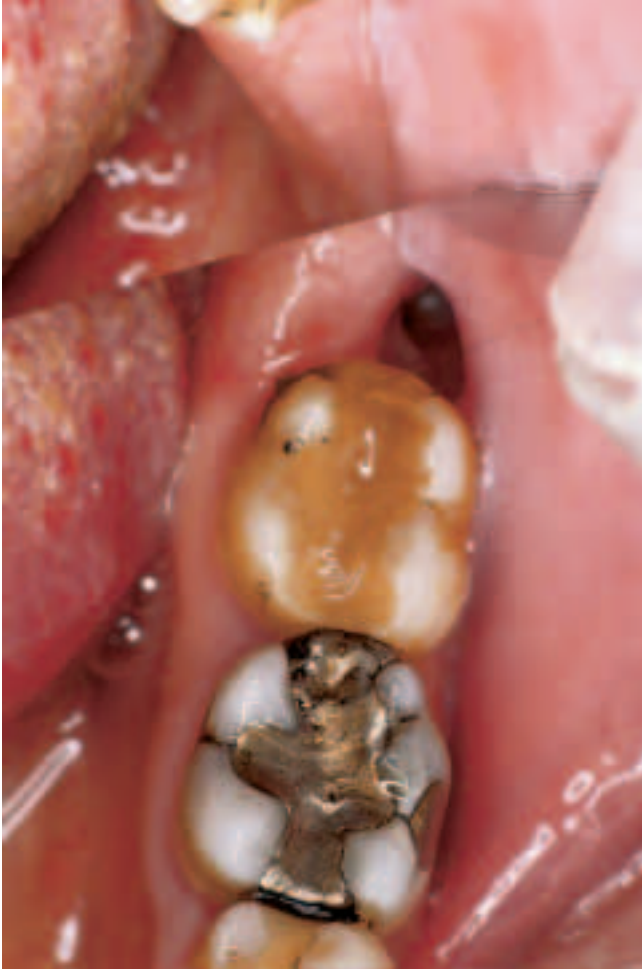

Abb. 4 Typisches Bild einer Wundinfektion regio 48 vier Wochen nach Osteotomie

Fig. 4 Photo classique d'une infection région 48, quatre semaines après ostéotomie

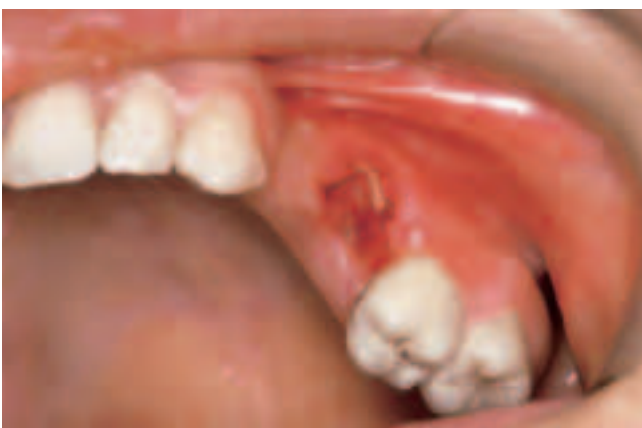

Abb. 5 Knochensequester etwa zwei Wochen nach Entfernung des Zahnes 26

Fig. 5 Séquestre osseux, deux semaines environ après extraction de la dent 26

schreibt lediglich die Symptomatik. Die aus dem anglo-amerikanischen Sprachgebrauch stammende Bezeichnung «dry socket» beschreibt ebenfalls ein Symptom, ist aber keine korrekte Diagnose. Das Krankheitsbild geht zwar mit dem Verlust des Koa-

gulums einher, ist aber exsudativ produktiv (EYRICH 1994). Eine andere Einteilung unterscheidet zwischen Alveolitis simplex, Alveolitis granulomatosa und Alveolitis sicca dolorosa (HJOERING HANSEN 1960). Weitere Einteilungen ordnen die Krankheitsbilder bestimmten zeitlichen Störungen in den verschiedenen Stadien der Wundheilung zu und unterscheiden in alveoläre Ostitis, suppurative Ostitis, nekrotisierende Ostitis und fibröse Wundheilung (AMLER 1973). Eine weitere Nomenklatur bezieht sich auf die Ausbreitungsgrade der Entzündung; es wird unterschieden zwischen Ostitis circumscripta superficialis, media und profunda (MEYER 1956, KIRSCHNER 1996). Da die Ausbreitung der Erkrankung für die klinische Symptomatik massgebend ist, erscheint letztgenannte Einteilung am geeignetsten (EYRICH 1994). Neben der Schwere der Erkrankung wird auch nach dem Zeitpunkt des Auftretens der Wundheilungsstörung zwischen «immediate infection» und «late infection» differenziert (MERCIER & PRECIOUS 1992).

Entzündliche Spätkomplikationen

Die Wundinfektion kann auch einen chronischen Verlauf nehmen und sich erst nach wenigen Wochen durch Weichteilschwellung, Fistelbildung und Pusentleerung bemerkbar machen (SCHROLL 1983) oder aber nach zwei- bis dreiwöchigem Bestehen akuter Stadien in die chronische Phase übergehen. Bei einem gewissen Prozentsatz operierter Patienten kommt es nach zunächst unauffälligen postoperativen Verläufen zu sog. «Spätabszessen» (Abb. 6). Diese treten meist drei bis sechs Wochen postoperativ auf. Antibiogramme bleiben nicht selten ohne klinisch relevante Hinweise. Ob es sich hierbei tatsächlich um eine chronische Entzündung mit akuter Exazerbation, eine Spätinfektion oder eine Fremdkörperreaktion auf Bohrsparückstände, eingedrungene Speisereste oder Nahtreste handelt, ist nicht sicher belegt. Die Häufigkeit sog. «Spätabszesse» beträgt in der Literatur deutlich unter 5% (VAN GOOL et al. 1977, VAN DER ZWAN et al. 1982, EYRICH 1994).

Häufigkeit postoperativer Wundinfektionen

Die Häufigkeit von Wundinfektion nach Entfernung dritter Molaren wird in der Literatur in zahlreichen Untersuchungen zwischen 1% (GOLDBERG et al. 1985) und 73% (BIRN 1973) angegeben. Diese deutlichen Unterschiede lassen sich vor allem auf grundlegende Probleme bei der Planung und Auswertung klinischer Studien zurückführen (EYRICH 1994). Zum einen sind die bei vergleichbarem Studiendesign in retrospektiven Studien erhobenen Komplikationsraten deutlich niedriger als in prospektiven Untersuchungen. Exemplarisch seien die Studien der chirurgischen Abteilungen der Universitätskliniken in Zürich und Giessen genannt. Die Arbeiten aus Zürich ergaben bei vergleichbarem Patientengut prospektiv eine Häufigkeit postoperativer entzündlicher Komplikationen von 5,33% (KLEMMER-MELCHES 1993), retrospektiv von lediglich 0,6% (KANZLER 1993). Die Untersuchungen aus Giessen ergaben eine prospektive Häufigkeit von 11,5% (EYRICH 1994) und eine retrospektive von 2,3% (KLATT-BENDEL 1992). Ein weiterer Grund für die beobachteten Schwankungen ist der Vergleich inhomogener Patientengruppen; zu viele Störgrößen führen zu erheblichen Ergebnisverzerrungen. Das Auftreten von Wundinfektionen ist bei therapeutischer Indikation (klinische Beschwerden, radiologische pathologische Veränderungen) dritter Molaren deutlich höher als bei prophylaktischer Entfernung (AL-KATHEEB et al. 1991) und bei Osteotomie doppelt bis dreifach so hoch wie bei

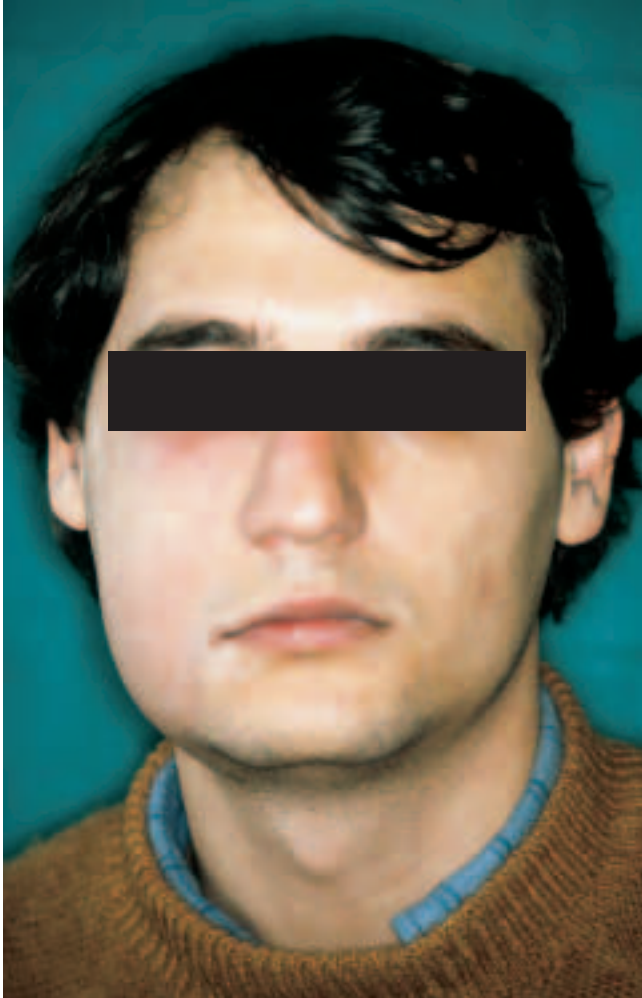

Abb. 6 Spätabszess vier Wochen nach Entfernung des Zahnes 18
Fig. 6 Abscès tardif, quatre semaines après extraction de la dent 18

Extraktion (OHM 1967, VAN GOOL et al. 1977). Weitere Einflussfaktoren sind das Patientenalter (HERZ 1982, CHIAPASCO et al. 1995, SIEBERT et al. 1995), das Ausmass des Operationstraumas (KLAMMT et al. 1985, KLAMMT & SCHUBERT 1986) und die Grösse der Wundfläche (GOETZKE & KLAMMT 1991). Bei weiblichen Patienten treten Wundinfektionen deutlich häufiger auf als bei männlichen (VAN DER ZWAN et al. 1982, KLAMMT et al. 1985, KLAMMT & SCHUBERT 1986, EYRICH 1994, COHEN & SIMECEK 1995). Belegt ist ein Zusammenhang mit der Einnahme oraler Kontrazeptiva (SWEET & BUTLER 1978, CATELLANI et al. 1980, NORDENRAM & GRAVE 1983, KLAMMT et al. 1985, EYRICH 1994, SIEBERT et al. 1995). Tabakkonsumenten erkranken häufiger an Wundinfektionen (SWEET & BUTLER 1978, SWEET & BUTLER 1979, KLAMMT et al. 1985, MEECHAN et al. 1988, JONES & TRIPLETT 1992, LARSEN 1992, EYRICH 1994, SIEBERT et al. 1995). Die Abhängigkeit des Auftretens entzündlicher Komplikationen von der Verlagerungsart retinierter und verlagertes dritter Molaren wurde ebenfalls beobachtet (EYRICH 1994); häufiger betroffen sind vertikale Verlagerungspositionen. Eine Abhängigkeit der postoperativen Wundinfektion und der Dauer des operativen Eingriffs wird unterschiedlich beurteilt (KLAMMT & SCHUBERT 1986, EYRICH 1994). Einfluss haben auch die Operationstechnik und das intraoperativ verwendete Instrumentarium zum Knochenabtrag. Durch den Einsatz von innengekühlten Fräsen zur Osteotomie

(KIRSCHNER & MEYER 1975) treten seltener infektiöse Komplikationen auf (TETSCH & SCHNEIDER 1977). Auch die Erfahrung des Operateurs hat einen Einfluss auf die Häufigkeit (SISK et al. 1986, LARSEN 1992). Schliesslich spielen auch die Art des Wundverschlusses und der postoperativen Nachbehandlung eine entscheidende Rolle für die Häufigkeit postoperativer Wundinfektionen.

Postoperative Wundversorgung

Bezüglich des Wundverschlusses und der Wundversorgung werden in der Literatur vier Möglichkeiten diskutiert: die geschlossene Wundheilung durch primären Wundverschluss, die halboffene Wundheilung unter Einbringen einer Drainage, die offene Wundheilung über die freie Granulation mittels Tamponade sowie die unkontrollierte Wundheilung ohne Wundversorgung. Der Vorzug der schnelleren Wundheilung durch einen primären Wundverschluss wird mit erheblich grösseren postoperativen Beschwerden (Schwellung, Schmerz, eingeschränkte maximale Mundöffnung) und erhöhtem Infektionsaufkommen erkauft (MONNIER 1963, PILZ et al. 1973, DUBOIS et al. 1982, SCHROLL 1982, TETSCH & WAGNER 1982, HOLLAND & HINDLE 1984, FREITAG 1985, KRÜGER 1989, AYAD et al. 1995, BRANDES et al. 1995, SIEBERT et al. 1995). Die halboffene Wundbehandlung durch Drainage ermöglicht den Abfluss von Wundexsudat, welches vor allem bei präoperativ abgelaufener Perikoronitis entsteht (Abb. 7). Als Drainage kommen Gummilaschen (AYAD et al. 1995) und vaselinierter Baumwollstreifen mit und ohne Medikamente zur Anwendung. Auf die Baumwolldrainagen können lokal desinfizierende und/oder analgetisch wirkende Präparate, wie Jodoform, Chlorphenol-Kampfer-Menthol oder PVP-Jod-Präparate appliziert werden (HAYM 1964, TETSCH & WAGNER 1982, SCHWENZER 1995, SAILER & PAJAROLA 1996). Über den Zeitpunkt der Entfernung der Drainage finden sich unterschiedliche Empfehlungen: Sie wird zwischen dem ersten und siebten postoperativen Tag durchgeführt (SCHROLL 1982, TETSCH & WAGNER 1982, KRÜGER 1989, MÜLLER 1990, REICHART 1995, KIRSCHNER 1996). Innerhalb der halboffenen Nachbehandlung finden sich noch Unterformen bezüglich der Positionierung der Drainage (SCHROLL 1982, TETSCH & WAGNER 1982, FRENKEL 1989, KRÜGER 1989, KREKELER 1995) und der Nahttechnik (FREITAG 1985, DEBARBANDNER & CATTANEO 1988). Die offene Nachbehandlung der Osteotomiewunde durch Tamponade (SCHMUZIGER 1962, SAILER & PAJAROLA 1996) zeigt deutlich seltener ent-

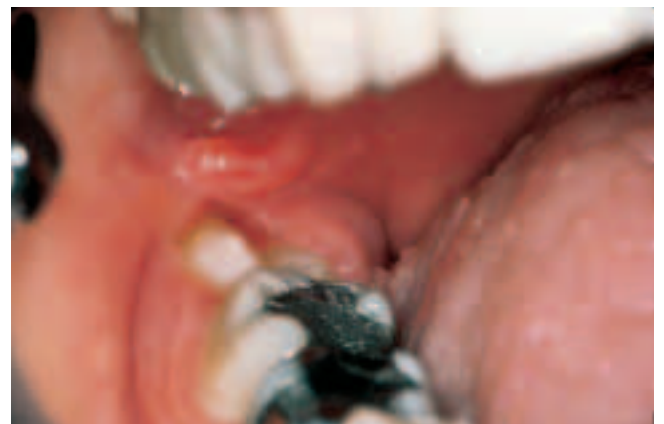

Abb. 7 Typisches Bild einer Pericoronitis regio 48
Fig. 7 Photo classique d'une péricoronite, région 48

zündliche Komplikationen als der primäre Verschluss (HELLNER et al. 1995, LOCHER et al. 1995, SAILER & PAJAROLA 1996); die Dauer von Wundheilung und Nachbehandlung wird jedoch verlängert (SCHROLL 1982, KRÜGER 1989, REICHART 1995). In Anbetracht der Gefahr von Lappennekrose, Nachblutung sowie vermehrter Bildung von Narbengewebe erscheint die unkontrollierte Wundheilung ohne Wundversorgung (SCHOW 1974) wenig sinnvoll und wird heute kaum noch empfohlen.

Möglichkeiten der Infektionsprävention

In der Literatur werden unterschiedliche Präparate und Vorgehensweisen zur Prävention postoperativer Wundinfektionen beschrieben, von denen einige exemplarisch erwähnt werden sollen. Manche Autoren favorisieren die präoperative Keimreduktion in der Mundhöhle durch antimikrobiell wirkende Spüllösungen und Sprays. Bevorzugte Präparate sind 3%ige Wasserstoffperoxid-Lösung, 0,01–0,02%ige Kaliumpermanganat-Lösung, 0,1–0,2%iges Chlorhexidinguconat, Hexetidin und Polyvinylpyrrolidon(PVP)-Jodlösungen (EXNER & GREGORI 1984, EXNER et al. 1988, FIELD et al. 1988, HEEG & RIEDIGER 1988, SANDIN 1988, KRÜGER 1989, MÜLLER et al. 1989, DGHM 1990, HEEG & KRAMER 1990, LARSEN 1991, KRAMER et al. 1993, SCHWENZER 1995, SAILER & PAJAROLA 1996). Der präoperative routinemässige Einsatz lokaler Antiseptika in der Mundhöhle wird jedoch unterschiedlich bewertet (SWEET & MACYNSKI 1985, FILIPPI et al. 1995, WAGNER 1995). Die periorale Desinfektion von Lippen und Gesichtshaut (SAILER & PAJAROLA 1996) hat keinen Einfluss auf die Inzidenz von Ostitis circumscripta (LOUKOTA 1991), wird jedoch teilweise aus psychologischen Gründen empfohlen (WAGNER 1995). Präoperative Einmalgaben von Metronidazol (BARCLAY 1987) haben sich als nicht infektionspräventiv erwiesen (RITZAU et al. 1992).

Wirksame Infektionsprävention und ungestörte Wundheilung erfordern auch intraoperativ optimale technische Voraussetzungen für gewebeschonendes und keimarmes Operieren. Unter anderem sollte auf die Verwendung keimfreier Kühl- und Spülmedien geachtet werden. Der Einsatz steriler isotoner Kochsalzlösung oder Ringer-Lactat-Lösung hat sich bewährt. Der Einsatz des Kühl- und Spülwassers aus kontaminierten zahnärztlichen Behandlungseinheiten ist zu vermeiden, es sei denn, das Wasser wird mit Ozon desinfiziert (FILIPPI 1999).

Gelegentlich wird die Stabilisation des Koagulums, beispielsweise durch Einbringen von Gelatineschwämmchen, empfohlen (BORCKMANN et al. 1982, FRENKEL 1989, KRÜGER 1989, MÜLLER 1990). Verglichen mit der offenen Nachbehandlung zeigt sich beim Einbringen von Kollagenvlies jedoch ein erhöhtes Auftreten postoperativer Wundinfektionen (DEHEN et al. 1989). Lokale Applikation von Solcoseryl in Osteotomiewunden wird ebenfalls zur Prävention von Wundinfektionen beschrieben (SCHATZ et al. 1987). Lokaler Antibiotika-Einsatz (Clindamycin, Tetracyclin) nach operativer Entfernung dritter Molaren des Unterkiefers wird teilweise als effektive Infektionsprävention empfohlen (HALL et al. 1971, DAVIS et al. 1981, SORENSSEN & PREISCH 1987, BOYNNIE 1988, SWANSON 1989, TRIEGER & SCHLAGEL 1991, CHAPNICK & DIAMOND 1992), teilweise abgelehnt (SCHWENZER 1995). Es wurde über tetracyclin-induzierte Neuritiden berichtet (ZUNIGA & LEIST 1995). Intraalveoläre Applikation von 0,2%igem Chlorhexidinguconat scheint eine gewisse infektionspräventive Wirkung zu entfalten (FOTOS et al. 1992). Für Patienten mit reduzierter Immunabwehr wird das intraalveoläre Auffüllen mit einer Kombination aus Tetracyclin, Acetylsalicylsäure und Lokalanästhetikum (PANKHURST et al. 1994) oder mit

Gentamycin beschickten Kollagenschwämmen (ECKSTEIN et al. 1989) beschrieben. Die prophylaktische intraalveoläre Applikation von Acetylsalicylsäure wird kontrovers diskutiert (NORDENRAM & BANG 1970, SCHULTE 1971, BIRN 1972b, KESKITALO & PERSSON 1973, KALLENBERGER & MARXER 1977, AHMED et al. 1979).

Postoperative Einflussfaktoren

Der postoperative Wundverlauf hängt neben der Wundversorgung auch vom postoperativen Verhalten des Patienten ab. Beispielsweise exzessives Mundspülen am Operationstag, Rauchen und starke körperliche Anstrengung können zum Verlust des Koagulums und zur Infektion führen. Daher sind neben der Wundversorgung dem Patienten entsprechende Instruktionen zu geben.

Postoperativ sollte in der Regel eine physikalische Therapie zur Linderung der Beschwerden (Schmerz, Schwellung, eingeschränkte Mundöffnung) und die Einnahme von Analgetika im Vordergrund stehen (TETSCH & WAGNER 1982, HOTZ 1986). Die intraoperative Applikation von Osteoinductal® scheint postoperative Schwellungen und Beschwerden deutlich zu reduzieren (FILIPPI et al. 2000). Eine generelle postoperative systemische Antibiose wird kontrovers diskutiert (KUPFER 1995, SAILER & PAJAROLA 1996). Postoperative Mundspülungen mit Chlorhexidinguconat scheinen jedoch die Inzidenz von Ostitis circumscripta zu reduzieren (RAGNO & SZKUTNIK 1991, BONINE 1995).

Schlussfolgerung

Die operative Entfernung dritter Molaren ist eine Standardoperation in der zahnärztlichen Chirurgie. Trotzdem treten postoperative Wundinfektionen, insbesondere im Unterkiefer, deutlich häufiger auf als bei allen anderen oralchirurgischen Eingriffen. Dies erklärt das breite Spektrum der unterschiedlichsten intra- und postoperativen Wundmanagements. Die vorliegende Arbeit zeigt aber auch, wie kontrovers manche Therapievor schläge diskutiert werden.

In der Klinik für zahnärztliche Chirurgie, -Radiologie, Mund- und Kieferheilkunde der Universität Basel werden operative Entfernungen dritter Molaren nach präoperativer Keimreduktion in der Mundhöhle durch eine antimikrobiell wirkende Spüllösung (PVP-Jodlösung oder Chlorhexidinguconat) und perioraler Desinfektion der Lippen und der Gesichtshaut durchgeführt. Die Wundversorgung erfolgt im Sinne einer halb-

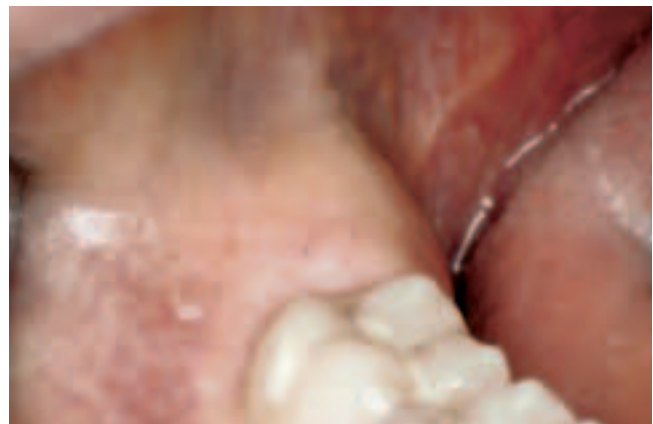

Abb. 8 Klinische Situation vor Osteotomie Zahn 48

Fig. 8 Situation clinique avant ostéotomie de la dent 48

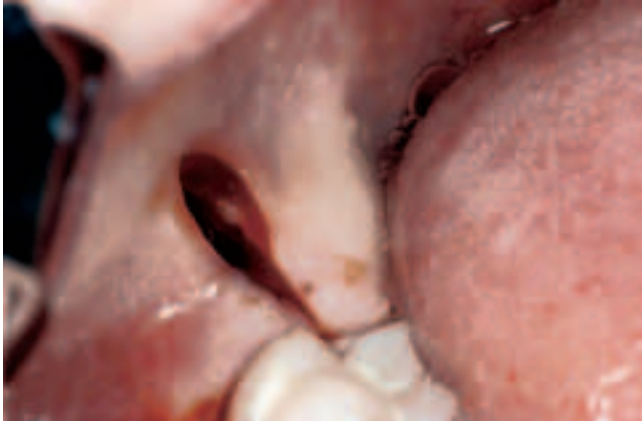

Abb. 9 Schnittführung
Fig. 9 Incision

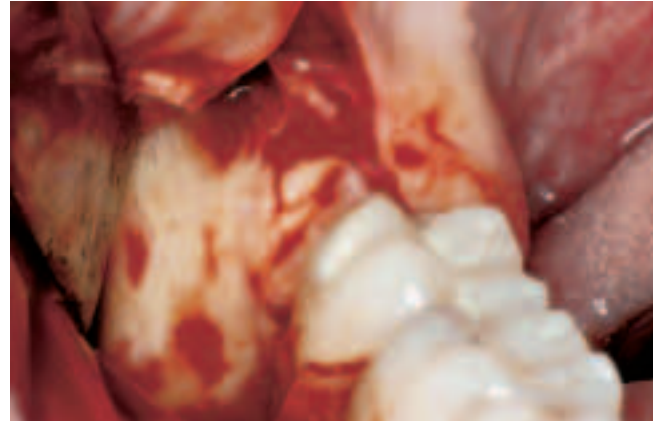

Abb. 10 Situation nach Präparation des Mukoperiost-Lappens
Fig. 10 Situation après la préparation des lambeaux mucopériostaux

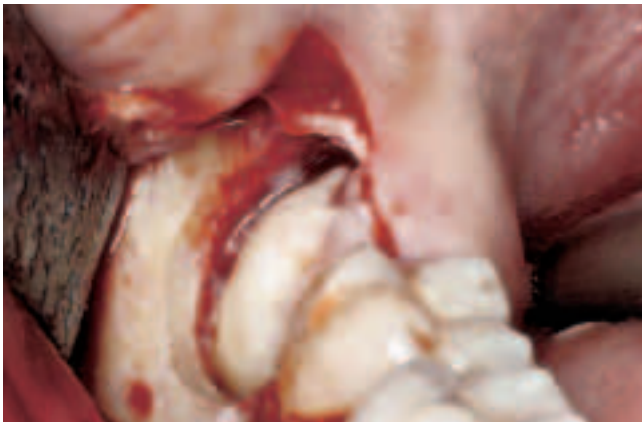

Abb. 11 Situation nach Osteotomie: Darstellung der grössten Zirkumferenz der Krone 48
Fig. 11 Situation après ostéotomie: représentation de la plus grande circonférence de la couronne 48

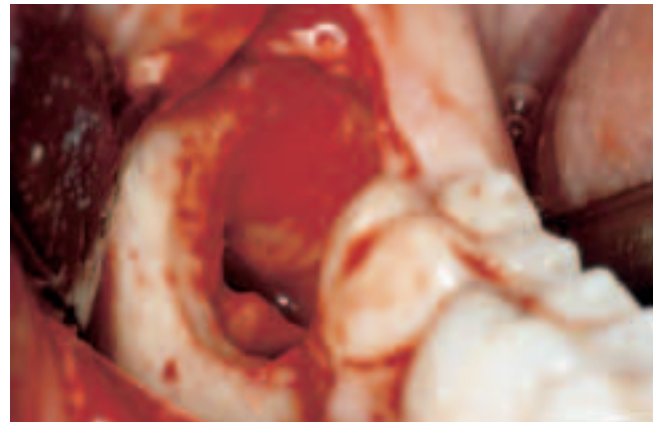


Abb. 12 Wundbereich nach Entfernung des Zahnes 48
Fig. 12 Plaie après extraction de la dent 48

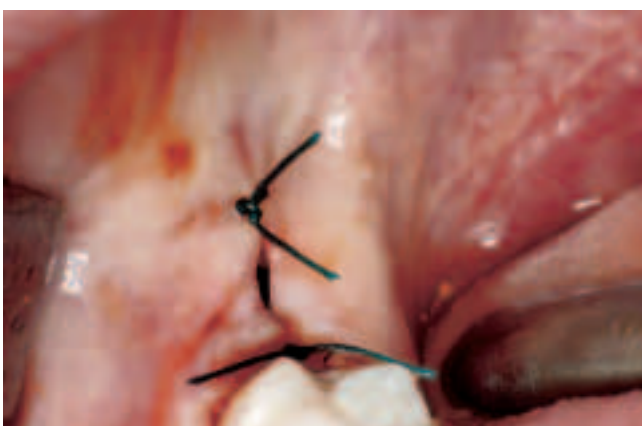

Abb. 13 Lappenreposition und Nahtversorgung
Fig. 13 Repositonnement des lambeaux et suture

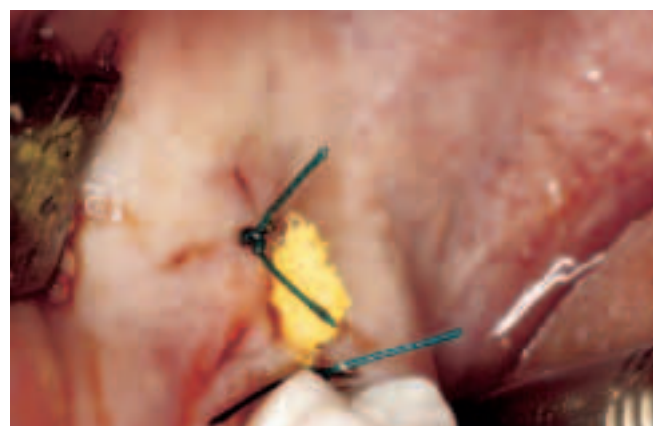

Abb. 14 Applikation der Drainage dorsal der ersten Naht distal des Zahnes 47
Fig. 14 Application du drainage dorsal de la première suture distale de la dent 47

offenen Wundbehandlung (Abb. 8–14). Es werden derzeit Baumwollstreifen mit Jodoform-Paste (30%) appliziert. Die Drainage wird in der Regel am zweiten, die Naht am siebten postoperativen Tag entfernt. Als Medikation nach dem Eingriff

wird in der Regel dreimal täglich bis zur Nahtentfernung mit Chlorhexidinguconat gespült und ein Analgetikum ausgehändigt. Aktuelle prospektive Studien mit genau diesem Wundmanagement existieren noch nicht.

Verdankung

Mein Dank gilt dem Quintessenz Verlag in Berlin für die Genehmigung, die Abbildungen 9 und 11–13 aus der Publikation FILIPPI et al.: Lokale Beeinflussbarkeit der Wundheilung nach Osteotomie dritter Molaren. *Quintessenz* 51, 337–344 (2000) erneut abbilden zu dürfen.

Literatur

- ABERCROMBIE M, MIDDLETON C A: Epithelial-mesenchymal interactions affecting locomotion of cells in culture. In: FLEISCHMAJER R, BILLINGHAM R E (Eds.): *Epithelial-mesenchymal interactions*. William and Wilkins, Baltimore 1968
- AHMED M A M, RAHMAN H A, AHMED T A H, HINDY M A M: Clinical evaluation of aperyl, alvogy and alveospad as a prophylactic measure for dry socket after odontectomy of mandibular molars. *Egypt Dent J* 25: 257–263 (1979)
- AL-KHATEEB T L, EL-MARSAFI A I, BUTLER N P: The relationship between the indications for the surgical removal of impacted third molars and the incidence of alveolar osteitis. *J Oral Maxillofac Surg* 49: 141–145 (1991)
- AMLER M H: The time sequence of tissue regeneration in human extraction wounds. *Oral Surg* 27: 309–318 (1969)
- AMLER M H: Pathogenesis of disturbed extraction wounds. *J Oral Surg* 31: 666–674 (1973)
- AMLER M H, JOHNSON P L, SALMAN I: Histological and histochemical investigation of human alveolar socket healing in undisturbed extraction wounds. *J Am Dent Assoc* 61: 32–42 (1960)
- ANDERSEN L: Quantitative analysis of epithelial changes during wound healing in palatal mucosa of guinea pigs. *Cell Tissue Res* 193: 231–246 (1978)
- AYAD W, JÖHREN P, DIECKMANN J: Ergebnisse einer prospektiv randomisierten Studie zur operativen Entfernung unterer Weisheitszähne mit und ohne Gummi-Drainage im Vergleich. *Fortschr Kiefer GesichtsChir* 40: 134–136 (1995)
- BARCLAY J K: Metronidazole and dry socket: prophylactic use in mandibular third molar removal complicated by non-acute pericoronitis. *N Z Dent J* 83: 71–75 (1987)
- BIRN H: Fibrinolytic activity of alveolar bone in «dry socket». *Acta Odontol Scand* 30: 23–32 (1972a)
- BIRN H: Antifibrinolytic effect of Aperyl® in «dry socket». *Int J Oral Surg* 1: 190–194 (1972b)
- BIRN H: Etiology and pathogenesis of fibrinolytic alveolitis. *Int J Oral Surg* 2: 211–263 (1973)
- BONINE F L: Effect of chlorhexidine rinse on the incidence of dry socket in impacted mandibular third molar extraction sites. *Oral Surg Oral Med Oral Pathol* 79: 154–157 (1995)
- BORCKMANN B U, FRENKEL G, HAUK H: Knochenheilung nach Gelatineschwammimplantation unter Kompression beim Hund. *Dtsch Zahnärztl Z* 37: 25–29 (1982)
- BOYNE P J: Prevention of alveolar osteitis by tetracycline. *J Oral Maxillofac Surg* 46: 636–638 (1988)
- BRANDES A, BSCHORER R, HELLNER D, SCHMELZLE R: Versorgung der Osteotomiewunde – vier Techniken im Vergleich. *Dtsch Zahnärztl Z* 50: 82–84 (1995)
- BULLOUGH W S, RYTÖMAA T: Mitotic homeostasis. *Nature* 205: 573–578 (1965)
- CATELLANI J E, HARVEY S, ERIKSON S H, CHERKIN D: Effect of oral contraceptive cycle on dry socket (localized alveolar osteitis). *J Am Dent Assoc* 101: 777–780 (1980)
- CHAPNICK P, DIAMOND L H: A review of dry socket: a double-blind study of the effectiveness of clindamycin in reducing the incidence of dry socket. *J Can Dent Assoc* 58: 43–52 (1992)
- CHIAPASCO M, CRESCENTINI M, ROMANONI G: Germectomy or delayed removal of mandibular impacted third molars: the relationship between age and incidence of complications. *J Oral Maxillofac Surg* 53: 418–422 (1995)
- CLARK R A F: Fibronectin matrix deposition and fibronectin receptor expression in healing and normal skin. *J Invest Dermatol* 94: 128–134 (1990)
- COHEN M E, SIMECEK J W: Effects of gender-related factors on the incidence of localized alveolar osteitis. *Oral Surg Oral Med Oral Pathol* 79: 416–422 (1995)
- DAVIS W M, BUCHS A U, DAVIS W M: The use of granular gelatin-tetracycline compound after third molar removal. *J Oral Surg* 45: 851–856 (1981)
- DEBRABANDER E C, CATTANEO G: The effect of surgical drain together with a secondary closure technique on postoperative trismus, swelling and pain after mandibular third molar surgery. *Int J Oral Maxillofac Surg* 17: 191–121 (1988)
- DEHN M, NIEDERDELMANN H, LACHNER J: Zur Einlagerung von Kollagenvlies in offene Knochendefekte. *Dtsch Zahnärztl Z* 44: 240–243 (1989)
- DGHM – DEUTSCHE GESELLSCHAFT FÜR HYGIENE UND MIKROBIOLOGIE: Empfehlungen zur Hygiene in der zahnärztlichen Praxis. In: KNOLL K H (Ed.): *Angewandte Hygiene in ZMK-Klinik und Praxis*. Bericht über den Dental-Hygiene-Kongress, Marburg 1990
- DUBOIS D, PIZER M, CHINNIS R: Comparison of primary and secondary closure techniques after removal of impacted mandibular third molars. *J Oral Maxillofac Surg* 40: 631–634 (1982)
- ECKSTEIN T, STEVELING H, BUCHNER E: Erste klinische Erfahrungen mit einem neuen, mit Gentamycin beschickten Kollagenschwamm. *Dtsch Z Mund Kiefer GesichtsChir* 13: 308–309 (1989)
- EDIGER D, TILSNER V: Wundheilungsstörungen und Infektionen in der Mundhöhle durch Fibrinolyse. *Dtsch Z Mund Kiefer GesichtsChir* 8: 50–53 (1984)
- EVIAN C I, ROSENBERG E S, COSLET J G, CORN H: The osteogenic activity of bone removed from healing extraction sockets in humans. *J Periodontol* 53: 81–85 (1982)
- EXNER M, GREGORI G: Zur Prüfung von Schleimhautdesinfektionsverfahren im Mund-Rachen-Raum. 1. Mitteilung: Wirkung von Chlorhexidindigluconat und PVP-Jod auf alpha-hämolyisierende Streptokokken. *Zentralbl Bakteriell Mikrobiol Hyg B* 180: 38–45 (1984)
- EXNER M, HARKE H P, BRILL H, BRÜHL P, EGGENSBERGER H, GREGORI G, HEEG P, HINGST V, KRAMER A, MERTENS T, STEINMANN J, VOGEL F, WAHL G, WERNICKE K, WEWALKA G: Ergebnis einer Arbeitstagung zur Frage der Schleimhautantiseptik. *Hyg Med* 13: 9–16 (1988)
- EYRICH G: Beeinflussungsmöglichkeiten postoperativer Reaktionen nach Entfernung dritter Molaren durch Osteotomie. *Med Diss, Giessen* 1994
- FIELD E A, NIND D, VARGA E, MARTIN M V: The effect of chlorhexidine irrigation on the incidence of dry socket: a pilot study. *Br J Oral Maxillofac Surg* 26: 395–401 (1988)
- FILIPPI A: Lokale Beeinflussbarkeit der Wundheilung nach Osteotomie dritter Molaren. *Quintessenz* 51, 337–344 (2000)
- FILIPPI A: Ozoniertes Wasser als Kühl- und Spülmedium bei Osteotomie. *Dtsch Zahnärztl Z* 54, 619–622 (1999)
- FILIPPI A, KIRSCHNER H, TILKES F: Zahnärztliche Praxis und Poliklinik. In: BECK E G, EIKMANN T (Eds.): *Hygiene in Krankenhaus und Praxis*. EcoMed, Landsberg 1995

- FOTOS P G, KOORBUSCH G F, SARASIN D S, KIST R J: Evaluation of intra-alveolar chlorhexidine dressings after removal of impacted mandibular third molars. *Oral Surg Oral Med Oral Pathol* 73: 383–388 (1992)
- FREITAG V: Modifizierte Nahttechnik nach operativer Entfernung unterer Weisheitszähne. *Fortschr Kiefer GesichtsChir* 30: 29–31 (1985)
- FRENKEL G: Klinik und Therapie retinierter Zähne. In: FRENKEL G, ADERHOLT L, LEILICH G, RAETZKE P (Eds.): *Die ambulante Chirurgie des Zahnarztes*. Hanser, München 1989
- GOETZKE H G, KLAMMT J: Die Grösse der Wundfläche und die Häufigkeit der Alveolitis nach Zahnextraktion. *Dtsch Z Mund Kiefer GesichtsChir* 15: 306–310 (1991)
- GOLDBERG M H, NEMARICH A N, MARCO W P: Complications after mandibular third molar surgery: a statistical analysis of 500 consecutive procedures in private praxis. *J Am Dent Assoc* 111: 277–279 (1985)
- GOTEINER D, KRAWCZYK W S, GILLON D G: Immunfluorescence of anti-actin antibody in gingival epithelium. *J Periodont Res* 12: 436–443 (1977)
- HALL H D, BILDMAN B S, HAND C D: Prevention of dry socket with local application of tetracycline. *J Oral Surg* 35: 35–37 (1971)
- HARRISON J W: Healing of surgical wounds in oral mucoperiosteal tissues. *J Endod* 17: 401–408 (1991)
- HAYM J: Die Wunde im Mund-, Kiefer- und Gesichtsbereich. In: KETTERL W (Ed.): *Deutscher Zahnärzte-Kalender*. Hanser, München 1964
- HEEG P, KRAMER A: Antiseptik in der Mundhöhle. In: KNOLL K H (Ed.): *Angewandte Hygiene in ZMK-Klinik und Praxis*. Bericht über den Dental-Hygiene-Kongress, Marburg 1990
- HEEG P, RIEDIGER D: Hygiene – Desinfektion – Sterilisation. In: SCHWENZER N, GRIMM G (Eds.): *Allgemeine Chirurgie, Entzündungen, Mundschleimhauterkrankungen, Röntgenologie*. Thieme, Stuttgart 1988
- HELLNER D, BRANDES A, BSCHORER R, SCHMELZLE R, GEHRKE G, WINTER A, BORDASCH K: Wundversorgung nach Weisheitszahn-osteotomie. *Fortschr Kiefer GesichtsChir* 40: 136–139 (1995)
- HERZ P: Altersabhängige Komplikationen bei der Weisheitszahnentfernung. *Med Diss, Mainz* 1982
- HJOERRING HANSEN E: Alveolitis sicca dolorosa (dry socket): frequency of occurrence and treatment with trypsin. *J Oral Surg* 18: 409–416 (1960)
- HOLLAND C S, HINDLE M O: The influence of closure or dressing of third molar sockets on postoperative swelling and pain. *Brit J Oral Surg* 22: 65–71 (1984)
- HOTZ G: Medikamentöse Behandlung postoperativer und posttraumatischer Schwellungszustände. *Zahnärztl Welt* 95: 256–261 (1986)
- JONES J K, TRIPLETT R G: The relationship of cigarette smoking to impaired intraoral wound healing. *J Oral Maxillofac Surg* 50: 237–239 (1992)
- KALLENBERGER A, MARXER M: Vergleichende klinische und histologische Untersuchungen an Extraktionswunden mit und ohne lokale Applikation einer Salicylsäurepräparates (Apernyl®). *Schweiz Monatsschr Zahnmed* 87: 381–394 (1977)
- KANZLER C: Die operative Entfernung unterer Weisheitszähne mit offener Nachbehandlung: eine bewährte und sichere Methode. *Med Diss, Zürich* 1993
- KESKITALO E, PERSSON G: A clinical trial of Apernyl® cones and tamponade with Ward's Wondr Pak® in the treatment of dry socket. *Swed Dent J* 66: 475–479 (1973)
- KIRSCHNER H: Atlas der chirurgischen Zahnerhaltung. Hanser, München 1996
- KIRSCHNER H, MEYER W: Entwicklung einer Innenkühlung für chirurgische Bohrer. *Dtsch Zahnärztl Z* 30: 436–438 (1975)
- KIRSCHNER H, STRIETZEL R: Autoradiographische Untersuchungen über die Epithelisierung von Schleimhautwunden im Tierversuch. *Fortschr Kiefer GesichtsChir* 20: 89–92 (1976)
- KLAMMT J, GÄNSICKE A, GÄNSICKE W, KUNKEL J, MÜLLER U, PINGEL G, SCHEIBNER B, SCHEIBNER F, SCHUBERT F: Das Risiko der Alveolitis nach Zahnextraktion. *Stomatol DDR* 35: 586–593 (1985)
- KLAMMT J, SCHUBERT F: Untersuchungen zum Zusammenhang von Alveolitis nach Zahnextraktion und Extraktionstrauma. *Dtsch Z Mund Kiefer GesichtsChir* 10: 135–137 (1986)
- KLATT-BENDEL B: Ostitis circumscripta nach Entfernung der 3. Molaren des Menschen. *Med Diss, Giessen* 1992
- KLEMMER-MELCHES R: Offene und halbgeschlossene Nachbehandlung nach operativer Entfernung unterer Weisheitszähne im Vergleich. Eine Prospektivstudie. *Med Diss, Zürich* 1993
- KRAMER A, EXNER M, HEEG P, HINGST V, ROSIN M, WAHL G: Antiseptik in der Mundhöhle. In: LIPPERT H, ROTTER M, WEUFFEN W (Eds.): *Klinische Antiseptik*. Springer, Berlin 1993
- KRAWCZYK W S: A pattern of epidermal cell migration during wound healing. *J Cell Biol* 49: 247–263 (1971)
- KREKELER G: Zahnextraktion und ihre Komplikationen. In: HORCH H H (Ed.): *Zahnärztliche Chirurgie*. Urban & Schwarzenberg, München 1995
- KRÜGER R: *Operationslehre für Zahnärzte*. Quintessenz, Berlin 1989
- KÜHNAU J: Biochemie der Wundheilung. *Langenbecks Arch Klin Chir* 301: 23–38 (1962)
- KUPFER S R: Prevention of dry socket with clindamycin. A retrospective study. *NY State Dent J* 61: 30–33 (1995)
- LARSEN P E: The effect of a chlorhexidine rinse on the incidence of alveolar osteitis following the surgical removal of impacted mandibular third molars. *J Oral Maxillofac Surg* 49: 932–937 (1991)
- LARSEN P E: Alveolar osteitis after surgical removal of impacted mandibular third molars. Identification of the patient at risk. *Oral Surg Oral Med Oral Pathol* 73: 393–397 (1992)
- LOCHER M C, CARLS F R, PAJAROLA G F: Schwerwiegende Komplikationen nach operativer Weisheitszahnentfernung. *Fortschr Kiefer GesichtsChir* 40: 123–128 (1995)
- LOUKOTA R A: The effect of pre-operative perioral skin preparation with aqueous povidone-iodine on the incidence of infection after third molar removal. *Br J Oral Maxillofac Surg* 29: 336–337 (1991)
- MARTINEZ I R: Fine structural studies of migrating epithelial cells following incision wounds. In: MAIBACH H W, ROVEE D T (Eds.): *Epidermal wound healing*. Year Book Medical, Chicago 1972
- MCMINN R M H: *Tissue repair*. Academic Press, New York 1969
- MEECHAN J G, MACGREGOR I D, ROGERS S N, HOBSON R S, BATE J P, DENNISON M: The effect of smoking on immediate post-extraction socket filling with blood and on the incidence of painful socket. *Br J Oral Maxillofac Surg* 26: 402–409 (1988)
- MERCIER P, PRECIOUS D: Risks and benefits of removal of impacted third molars. *Oral Surg* 61: 324–326 (1992)
- MESSIER B, LEBLOND C P: Cell proliferation and migration as revealed by autoradiography after injection of thymidine-³H into male rats and mice. *Am J Anat* 106: 247–285 (1960)
- MEYER W: Die Zahnextraktion und ihre Schmerzverhütung. Urban & Schwarzenberg, München 1956
- MONNIER C: Untersuchungen über die operative Entfernung von retinierten Weisheitszähnen mit und ohne Naht. *Med Diss, Freiburg* 1963

- MÜLLER R F, HÖPFNER C, LANGE D E: Wirksamkeit eines PVP-Jod-Präparates in vitro auf ausgewählte Mundhöhlenkeime. *Dtsch Zahnärztl Z* 44: 366–369 (1989)
- MÜLLER W: Zahnentfernung. In: SCHWENZER N, GRIMM G (Eds.): *Spezielle Chirurgie*. Thieme, Stuttgart 1990
- NORDENRAM A, BANG G: Bone-healing after topical application of Apernyl®. A histopathological study in guinea pigs. *Scand J Dent Res* 78: 544–546 (1970)
- NORDENRAM A, GRAVE S: Alveolitis sicca dolorosa after removal of impacted mandibular third molars. *Int J Oral Surg* 12: 226–231 (1983)
- OHM H J: Statistische Untersuchungen über Ursachen und Häufigkeitsverteilung der Ostitis circumscripta post extractionem. *Zahnärztl Welt* 10: 359–365 (1967)
- ORDMAN L J, GILLMAN T: Studies in the healing of cutaneous wounds. I. The healing of incisions through the skin of pigs. *Arch Surg* 93: 857–882 (1966)
- PANG S C, DANIELS W H, BUCK R C: Epidermal migration during the healing of suction blister in rat skin: a scanning and transmission electron microscopy study. *Am J Anat* 153: 177–191 (1978)
- PANKHURST C L, LEWIS D A, CLARK D T: Prophylactic application of an intra-alveolar socket medicament to reduce postextraction complications in HIV-seropositive patients. *Oral Surg Oral Med Oral Pathol* 77: 311–334 (1994)
- PAPE H D: Germektomie der Weisheitszähne. *Dtsch Zahnärztl Z* 41: 115–118 (1986)
- PIETROKOVSKI J: Extraction wound healing after tooth fracture in rats. *J Dent Res* 46: 232–240 (1967)
- PILZ G, BETKE H, RINK B: Zur Wundbehandlung bei der operativen Entfernung von Weisheitszähnen. *Dtsch Stomatol* 23: 504–510 (1973)
- PLAGMANN H C, LANGE D: Enzymhisto- und zytochemische Untersuchungen über die Epithelisierungsvorgänge bei Extraktionswunden am Menschen und im Tierexperiment. *Dtsch Zahnärztl Z* 25: 211–218 (1970)
- RAGNO J R, SZKUTNIK A J: Evaluation of 0.12% chlorhexidine rinse on the prevention of alveolar osteitis. *Oral Surg Oral Med Oral Pathol* 72: 524–526 (1991)
- REICHART P A: Dentoalveoläre Chirurgie. In: HAUSAMEN J E, MACHTENS E, REUTHER J (Eds.): *Mund-, Kiefer- und Gesichtschirurgie*. Springer, Berlin 1995
- RITZAU M, HILLERUP S, BRANEJBERG P E, ERSBOL B K: Does metronidazole prevent alveolitis sicca dolorosa? A double-blind, placebo-controlled clinical study. *Int J Oral Maxillofac Surg* 21: 299–302 (1992)
- SAILER H F, PAJAROLA G F: *Orale Chirurgie*. Thieme, Stuttgart 1996
- SANDIN P J: Entzündungshemmende und gerinnungsfördernde Lokalmedikation vor und bei oralchirurgischen Eingriffen. *Med Diss*, Giessen 1988
- SCHATZ J P, FIORE-DONNO G, HENNING G: Fibrinolytic alveolitis and its prevention. *Int J Oral Maxillofac Surg* 16: 175–183 (1987)
- SCHLIEPHAKE H, SCHIERLE H, NEUKAM F W, BOCK K: Experimentelle Untersuchung zur proliferativen Aktivität epithelialer Zellen im Rahmen primärer und sekundärer Wundheilungsvorgänge. *Dtsch Zahnärztl Z* 49: 1012–1014 (1994)
- SCHMUZIGER P: Die Wundbehandlung nach der Extraktion eines verlagerten Weisheitszahnes. *Z Stomatol* 59: 370–372 (1962)
- SCHOW S R: Evaluation of postoperative localized osteitis in mandibular third molar surgery. *Oral Surg* 38: 352–358 (1974)
- SCHROEDER H E: *Pathobiologie oraler Strukturen*. Karger, Basel 1991
- SCHROLL K: Nachbehandlung bei operativer Entfernung des unteren Weisheitszahnes. *Z Stomatol* 79: 407–416 (1982)
- SCHROLL K: Komplikationen bei der operativen Entfernung des unteren Weisheitszahnes. *Z Stomatol* 80: 25–37 (1983)
- SCHULTE W: Die antifibrinolytische Wirkung von Apernyl®. *Dtsch Zahnärztl Z* 26: 863–870 (1971)
- SCHULZE C: Anomalien, Missbildungen und Krankheiten der Zähne, des Mundes und der Kiefer. In: BECKER P E (Ed.): *Humangenetik*. Thieme, Stuttgart 1964
- SCHWENZER N: Medikamentöse Unterstützung chirurgischer Eingriffe. In: HORCH H H (Ed.): *Zahnärztliche Chirurgie*. Urban & Schwarzenberg, München 1995
- SIEBERT O, SONNER S, REICHART P A: Prospektive Studie zu Wundheilungsstörungen nach operativer Weisheitszahnentfernung im Unterkiefer. *Dtsch Zahnärztl Z* 50: 75–78 (1995)
- SISK A L, HAMMER W B, SHELTON D W, JOY E D: Complications following removal of impacted third molars: the role of the experience of the surgeon. *J Oral Maxillofac Surg* 44: 855–859 (1986)
- SORENSEN D C, PREISCH J W: The effect of tetracycline on the incidence of postextraction alveolar osteitis. *J Oral Maxillofac Surg* 45: 1029–1033 (1987)
- STENN K S, DEPALMA L: Re-epithelization. In: CLARKE R A F, HENSON P M (Eds.): *The molecular and cellular biology of wound repair*. Plenum Press, New York 1988
- STENN K S, MALHOTRA R: Epithelization. In: COHEN I K, DIEGELMANN R F, LINDBLAD W J (Eds.): *Wound healing: biochemical and clinical aspects*. Saunders, Philadelphia 1992
- SWANSON A E: A double-blind study on the effectiveness of tetracycline in reducing the incidence of fibrinolytic alveolitis. *J Oral Maxillofac Surg* 47: 165–167 (1989)
- SWEET J B, BUTLER D P: Predisposing and operative factors: Effect on the incidence of localized osteitis in mandibular third molar surgery. *Oral Surg* 46: 206–215 (1978)
- SWEET J B, BUTLER D P: The relationship of smoking and localized osteitis. *J Oral Surg* 37: 732–735 (1979)
- SWEET J B, MACYNSKI A A: Effect of antimicrobial mouth rinses on the incidence of localized alveolitis and infection following mandibular third molar oral surgery. *Oral Surg Oral Med Oral Pathol* 59: 24–26 (1985)
- TETSCH P, SCHNEIDER W: Innengekühlte Bohrer und Fräsen in der zahnärztlichen Chirurgie. Vergleichende klinische Untersuchung. *Dtsch Z Mund Kiefer GesichtsChir* 1: 118–122 (1977)
- TETSCH P, WAGNER P: *Die operative Weisheitszahnentfernung*. Hanser, München 1982
- TRIEGER N, SCHLAGEL G D: Preventing dry socket. A simple procedure that works. *J Am Dent Assoc* 122: 67–68 (1991)
- VAN DER ZWAN J, BOREING G, WESSELING H, SIBINGA C, VAN DER WEELE C: The lower third molar and antiphlogistics. *Int J Oral Surg* 11: 340–350 (1982)
- VAN GOOL A V, TEN BOSCH J J, BOERING G: Clinical consequences of complaints and complications after removal of the mandibular third molar. *Int J Oral Surg* 6: 29–37 (1977)
- WAGNER W: Allgemeine Grundlagen enoraler Operationen. In: HORCH H H (Ed.): *Zahnärztliche Chirurgie*. Urban & Schwarzenberg, München 1995
- WINTER G D: Epidermal regeneration studied in the domestic pig. In: MAIBACH H W, ROVEE D T (Eds.): *Epidermal wound healing*. Year Book Medical, Chicago 1972
- ZUNIGA J R, LEIST J C: Topical tetracycline-induced neuritis: a case report. *J Oral Maxillofac Surg* 53: 196–199 (1995)